

UNIVERSIDADE FEDERAL DE ALAGOAS  
PROGRAMA DE PÓS-GRADUAÇÃO EM INOVAÇÃO E TECNOLOGIA INTEGRADAS  
À MEDICINA VETERINÁRIA PARA O DESENVOLVIMENTO REGIONAL

LUIZA NEME FRASSY

**Mastectomia total unilateral utilizando mapeamento linfático:  
comparação entre diferentes técnicas cirúrgicas e marcadores linfáticos.**

Viçosa

2018

LUIZA NEME FRASSY

**Mastectomia total unilateral utilizando mapeamento linfático:  
comparação entre diferentes técnicas cirúrgicas e marcadores linfáticos.**

Dissertação de Mestrado apresentada ao Programa de Pós-Graduação em Inovação e Tecnologia Integradas à Medicina Veterinária para o desenvolvimento regional da Universidade Federal de Alagoas, como requisito parcial para obtenção do grau de Mestre em Ciência Animal.

Orientador: Prof. Dr. Fernando  
Wiecheteck de Souza.

Viçosa

2018

**Catálogo na fonte**  
**Universidade Federal de Alagoas**  
**Biblioteca Polo Viçosa**  
Bibliotecária Responsável: Edvânia C. S. Gonçalves

F483m Frassy, Luiza Neme

Mastectomia total unilateral utilizando mapeamento linfático: comparação entre diferentes técnicas cirúrgicas e marcadores linfáticos./ Luiza Neme Frassy – 2018.

40 f.; il.

Dissertação (Mestrado em Ciência Animal) - Universidade Federal de Alagoas, *Campus Arapiraca*, Pólo Viçosa, 2018.

Orientação: Prof. Dr. Fernando Wiecheteck de Souza

Inclui bibliografia

## Folha de Aprovação

AUTOR: LUIZA NEME FRASSY

(Mastectomia total unilateral utilizando mapeamento linfático; comparação entre diferentes técnicas cirúrgicas e marcadores linfáticos, dissertação de mestrado em Ciência Animal, da Universidade Federal de Alagoas, na forma normalizada e de uso obrigatório)

Dissertação submetida ao corpo docente do Programa de Pós-Graduação em Inovação e Tecnologia Integradas a Medicina Veterinária para o Desenvolvimento regional da Universidade Federal de Alagoas e aprovada em 18 de Setembro de 2018.

Prof. Fernando Wiecheteck de Souza  
 Diretor Geral  
 SAPE 1001252

---

Prof. Dr. Fernando Wiecheteck de Souza – Universidade Federal de Alagoas

**Banca Examinadora:**

*Dr. Cristiano Gomes*

---

Prof. Dr. Cristiano Gomes – Universidade Federal do Rio Grande do Sul

*Dra. Graziela Kopimits de Oliveira*

---

Dra. Graziela Kopimits de Oliveira – Universidade Federal de Alagoas

## AGRADECIMENTOS

Ao meu pai, Artur, por ser sempre meu exemplo de ética e caráter e a minha mãe, Eliana, por me ensinar a nunca desistir. A minha avó Marilda, por ser carinho e afeto, e a minha madrinha, Marilú, por estar presente mesmo quando está distante.

À Paçoca, Valentina, Filó e seus filhinhos, minha família peluda, por me lembrar todos os dias o porquê de ter escolhido essa profissão maravilhosa. Vocês são amor, confiança e carinho. Tenho muita sorte em tê-las comigo.

Aos meus amigos do peito, de perto e de longe, Caroline, Islla, Marim, Mel, Renata, Ítalo, Tales, Mariana, por simplesmente estarem por perto. Aos meus colegas de mestrado, em especial a Keziah, pelo companheirismo e pelas boas risadas em tantas idas e vindas à Viçosa.

Ao meu orientador, Professor Fernando Wiecheteck pela confiança durante estes dois anos e por tantas vezes ser um cirurgião inspirador. À Professora Anaemília, por me fazer enxergar o caminho.

A toda equipe do Hospital Universitário Veterinário – UFAL, Karina, Kath, Luedja, Priscila, Cleide, Suelene, Fernando, Gil e Alan por tão pacientemente terem me auxiliado durante a execução deste trabalho. Em especial à Graziela, profissional que tanto admiro, por tudo que tem me ensinado e pelo apoio durante todos esses meses.

Aos tutores dos animais envolvidos neste experimento, pela confiança depositada a nossa equipe e por serem sempre compreensivos.

Á Deus pela responsabilidade e pelo privilégio de cuidar dos animais.

E à Medicina Veterinária por me ensinar a compaixão, a caridade e o respeito por todos os seres.

## RESUMO

Neoplasias mamárias são comuns em cadelas não castradas e, por isso, têm alto impacto na medicina veterinária. Pesquisadores têm direcionado esforços para a padronização do diagnóstico, a compreensão do comportamento neoplásico e sua evolução e a descoberta de técnicas que aumentem a sobrevida dos pacientes. Sabe-se que a via linfática é a principal na disseminação metastática locorregional e que o linfonodo sentinela é o primeiro a receber a linfa tumoral. Diversas técnicas, utilizadas de forma única ou combinada, são descritas para o mapeamento linfático. O objetivo do presente estudo é comparar a eficácia da marcação linfática entre dois marcadores diferentes, o azul de metileno 1% e o verde de indocianina e comparar duas abordagens cirúrgicas para mastectomias totais unilaterais, a técnica por dissecação fina e a por tração manual, considerando tempo cirúrgico e controle da hemorragia no transoperatório. Para tal, foram incluídas no estudo oito cadelas atendidas na rotina do Hospital Universitário Veterinário da Universidade Federal de Alagoas (HUV- UFAL) submetidas à mastectomia total unilateral, distribuídas aleatoriamente em dois grupos, um utilizando a técnica por tração manual e o corante azul de metileno 1% e nas demais a técnica por dissecação fina utilizando o verde de indocianina 50%. O azul de metileno 1% para mapeamento linfático em cadelas com neoplasia mamária mostrou um elevado percentual de reações alérgicas em comparação ao verde de indocianina. A técnica de mastectomia total unilateral por dissecação fina mostrou superioridade em comparação à abordagem por tração manual no que se refere à hemorragia transoperatória.

**Palavras-chave:** Neoplasia mamária, Verde de Indocianina, Azul de Metileno, Cadelas

## ABSTRACT

Mammary tumors are common in entire female dogs and have a high impact on veterinary medicine. Researchers focus on diagnosis standardization, neoplastic behavior and its evolution, and techniques that increase patient survival. It is known that lymphatic pathway is the most important in locoregional metastatic dissemination and that the sentinel lymph node is the first to receive tumor lymph. Several techniques, used alone or combined, are described for lymphatic mapping. The objective of the present study is to compare the efficacy of lymphatic marking between two different markers, 1% methylene blue and indocyanine green, and to compare two surgical approaches for unilateral total mastectomies, the fine dissection technique and the manual traction technique, considering surgical time and intraoperative hemorrhage. That way, eight female dogs attended in the routine of the Veterinary University Hospital of the Federal University of Alagoas (HUV-UFAL) were included in this study and submitted to unilateral total mastectomy, randomly distributed in two groups, one using the manual traction technique and methylene blue dye 1 %, and in the other one the fine dissection technique and indocyanine green. The use of 1% methylene blue for lymphatic mapping in bitches with mammary neoplasia showed a high percentage of allergic reactions compared to indocyanine green. Unilateral total mastectomy using thin dissection showed better transoperative hemorrhage control than the manual traction approach.

**Key Words:** Mammary tumour, Indocyanine Green, Methylene Blue, bitches

**LISTA DE ILUSTRAÇÕES**

	<b>Página</b>
<b>Figura 01.</b> “A”, Aplicação intradérmica do marcador azul de metileno 1% circundando o neoplasma e em “B” reação de hipersensibilidade após 10 minutos da aplicação. “C”, linfonodo inguinal corado pelo azul de metileno 1% e em “D” marcação de vasos linfáticos (seta branca)	39



## **LISTA DE ABREVIATURAS E SIGLAS**

LS – Linfonodo Sentinela

M1 – Glândula mamária torácica cranial

M2 – Glândula mamária torácica caudal

M3 – Glândula mamária abdominal cranial

M4 – Glândula mamária abdominal caudal

M5 – Glândula mamária inguinal

PET – Tomografia por emissão de pósitrons

SPECT – Tomografia por emissão de fóton único

## SUMÁRIO

<b>1. INTRODUÇÃO E OBRJETIVOS.....</b>	<b>10</b>
<b>2. REVISÃO DE LITERATURA.....</b>	<b>11</b>
1.1 Revisão Anatômica .....	11
1.2 Neoplasias mamárias e Estadiamento tumoral .....	12
1.3 Linfonodo sentinela .....	13
1.4 Mapeamento linfático.....	17
1.5 Histopatologia.....	18
1.6 Abordagens Cirúrgicas.....	20
1.7 Perspectiva para o futuro.....	20
1.8 Referências Bibliográficas.....	25
<b>3. ARTIGO SUBMETIDO.....</b>	<b>26</b>
3.1 Resumo.....	26
3.2 Abstract.....	27
3.3 Introdução com revisão de literatura.....	27
3.4 Material e métodos.....	30
3.5 Resultados e discussão.....	33
3.6 Conclusão .....	36
3.7 Referências Bibliográficas.....	37
<b>4. CONCLUSÃO.....</b>	<b>40</b>

## INTRODUÇÃO E OBJETIVOS

Neoplasias mamárias são as que mais acometem cadelas não castradas e, por isso, têm alto impacto na medicina veterinária. Pesquisadores têm direcionado esforços para a padronização do diagnóstico, a compreensão do comportamento neoplásico e sua evolução e a descoberta de técnicas que aumentem a sobrevida dos pacientes.

Neste sentido, o mapeamento linfático é fundamental para definir o prognóstico do paciente e orientar o tratamento. Nas últimas décadas, a utilização de marcadores linfáticos para detecção de linfonodos sentinela vem se estabelecendo na Medicina Veterinária, contribuindo para o aprimoramento do estadiamento tumoral em cadelas acometidas por neoplasias mamárias.

O objetivo do presente estudo é comparar duas abordagens cirúrgicas utilizadas em mastectomias totais unilaterais, a técnica por dissecação fina e a por tração manual, avaliando tempo cirúrgico e controle da hemorragia no transoperatório, além de avaliar a eficácia da marcação linfática mediante coloração do tecido linfático peritumoral e linfonodos sentinela utilizando dois marcadores diferentes, o azul de metileno a 1% e o verde de indocianina 50%.

## REVISÃO DE LITERATURA

### *Revisão Anatômica*

A cadeia mamária nas cadelas é composta pelas glândulas torácicas cranial (M1) e caudal (M2), glândulas abdominais cranial (M3) e caudal (M4) e glândula inguinal (M5) (TOBIAS & JOHNSTON, 2018).

As glândulas mamárias torácicas são irrigadas principalmente pela artéria epigástrica superficial cranial, a glândula mamária abdominal cranial pela artéria epigástrica superficial cranial e/ou pela epigástrica superficial caudal e a glândula mamária abdominal caudal e inguinal pela artéria epigástrica superficial caudal (SLEECKX et al., 2011).

Em cadelas sem neoplasmas mamários, as glândulas mamárias torácicas cranial e caudal drenam a linfa para o linfonodo axilar, as glândulas abdominais cranial e caudal para o linfonodo inguinal ou axilar e a glândula inguinal para os linfonodos inguinal e poplíteo (SLEECKX et al., 2011). Entretanto, diversos estudos citam variações no padrão de drenagem linfática das glândulas mamárias, principalmente quando associadas à neoformação de células neoplásicas (PATSIKAS et al., 2006; PEREIRA et al., 2008).

Neoplasmas mamários modificam o padrão de drenagem linfática através da formação de novos canais de drenagem atingindo assim um maior número de linfonodos e microlinfonodos (PEREIRA et al., 2003). A mesma pesquisa demonstrou que as glândulas neoplásicas apresentam mais tipos de anastomoses do que as glândulas sem a presença de neoplasmas. Segundo Pereira et al. (2008), a glândula torácica, que usualmente é drenada pelo linfonodo axilar, em condição neoplásica também pode ser drenada pelos centros linfáticos cervicais superficiais ou torácicos ventrais.

### *Neoplasias mamárias e Estadiamento tumoral*

As neoplasias mamárias são as mais comuns entre cadelas não castradas e podem apresentar-se como nódulos de tamanho, consistência e mobilidade variáveis, associados ou não à ulceração de pele e à reação inflamatória local (SLEECKX et al., 2011; CASSALI et al., 2014).

A mesma glândula mamária pode apresentar múltiplos tumores de diferentes tipos celulares, ou ainda, o mesmo tumor pode envolver diversas glândulas mamárias simultaneamente. Nestes casos, o tumor de maior malignidade será aquele que determinará a evolução clínica do paciente (CASSALI et al., 2014).

O estadiamento tumoral é a determinação da extensão do câncer, sendo primordial para o direcionamento do tratamento. É baseado no sistema TNM, estabelecido pela Organização Mundial da Saúde para tumores mamários caninos. Este sistema leva em consideração o tamanho da lesão primária (T), a disseminação para linfonodos regionais (N) e a presença ou ausência de metástase distante (M) (OWEN, 1980).

O sistema TNM consiste, principalmente, na avaliação radiográfica dos campos pulmonares, ultrassonografia abdominal e citologia tumoral e de linfonodos regionais. O pulmão é o foco mais comum de metástase em cães com neoplasmas malignos na glândula mamária, adicionalmente, exames como a ultrassonografia abdominal são recomendados para investigar outros focos de metástase (SONREMO, 2003).

Dentre as principais vias de metástase tumoral, que sempre devem ser consideradas no estadiamento, têm-se a hematogena e linfática, sendo a linfática a principal (BEER et al., 2017). Assim, a avaliação dos linfonodos regionais através da citologia ou histopatologia deve ser realizada naqueles linfonodos que apresentarem alteração de volume, forma ou consistência (CASSALI et al., 2014).

### ***Linfonodo sentinela***

O Linfonodo Sentinela (LS) é definido como o primeiro linfonodo que drena o neoplasma e, dessa forma, é o primeiro local em que pode ser evidenciada a presença de metástase locoregional (BEER et al., 2017). O mapeamento do linfonodo sentinela é necessário para descobrir quais linfonodos recebem a drenagem da linfa tumoral, já que linfonodos em locais anatômicos imprevisíveis também podem funcionar como LS (WORLEY, 2014).

Diversas técnicas têm sido descritas para detecção de LSs em humanos, incluindo: linfografia radiográfica, linfografia por tomografia computadorizada, linfografia por ressonância magnética, ultrassonografia com contraste, tomografia por emissão de fóton único (SPECT), tomografia por emissão de pósitrons (PET), linfocintilografia pré e intraoperatória e aplicação de marcadores linfáticos para visualização direta ou corantes fluorescentes para promoção de imagens infravermelhas (BEER et al., 2017).

Quando um linfonodo sentinela contém células metastáticas, a excisão cirúrgica do linfonodo é recomendada nos casos em que a melhora do prognóstico se sobrepõe as morbidades associadas com a linfadenectomia. Se o LS for negativo para metástase, pode ser que os demais linfonodos regionais estejam livres de metástase e, portanto, a excisão cirúrgica dos mesmos se torna desnecessária (TUOHY et al., 2009).

### ***Mapeamento linfático***

Morton et al. (1992) foram os pioneiros na Medicina Veterinária na utilização de marcadores linfáticos para identificação intraoperatória do linfonodo sentinela em gatos. Desde então, diversas técnicas, utilizadas de forma única ou combinada, foram descritas para o mapeamento linfático em humanos como a injeção de corantes azuis ou corantes autólogos para visualização direta, radioisótopos, corantes fluorescentes para imagem de infravermelho e o uso de nanopartículas de carbono.

Em humanos, o método padrão atual para identificação de linfonodo sentinela é uma técnica combinada envolvendo injeção de nanocolóide marcado com tecnécio e corante azul (AHMED et al., 2014). Após a injeção peritumoral, os colóides radioativos seguem pela cadeia linfática com uma velocidade inversamente proporcional ao tamanho de suas partículas. A acumulação de radioatividade é detectada nos LSs durante a linfocintilografia pré-operatória, sendo o sinal mensurável durante várias horas, dependendo do marcador utilizado. O uso de uma sonda gama guia o cirurgião no período intra-operatório em direção aos LSs radiomarcados, detectando acúmulo de radioatividade mesmo em camadas mais profundas de tecido (MARIANI et al., 2001).

As questões logísticas e legislativas que se referem ao uso de um radioisótopo limitam a aplicação deste método em muitos países do mundo (QIU et al., 2018). O mapeamento do LS utilizando corantes azuis sob visualização direta é uma técnica econômica e simples e vem ganhando espaço devido ao acesso limitado e ao custo elevado do radioisótopo (BEER et al., 2017; BRAHMA et al., 2017).

Ao contrário de outras técnicas, o mapeamento colorimétrico é baseado na visualização direta dos LSs sem a necessidade de equipamentos de detecção especializados. Os corantes mais utilizados são o azul de metileno, o azul de isossulfan e o azul patente. Após cinco a 10 minutos da injeção peritumoral, os vasos linfáticos e seus LSs correspondentes são corados em azul e podem ser visualizados se expostos ou diretamente abaixo da pele (WORLEY, 2014).

Reações de hipersensibilidade imediata ao azul patente não são incomuns em humanos, estimadas entre 0,24% e 2,2% dos procedimentos (KALIMO et al., 1981; MANSOURI et al., 2006). Os sintomas alérgicos induzidos pelos corantes azuis variam desde urticária generalizada ao choque anafilático, além de pigmentação temporária da pele, esta

última podendo persistir por vários dias, até meses, no local da injeção (HAMELIN et al., 2015).

Sabe-se que o marcador ideal deve ser pequeno o bastante para entrar nos capilares linfáticos e alcançar os linfonodos sentinelas, mas também deve ser suficientemente grande para permanecer retido até a formação de imagens e identificação dos LS sem migração prematura para os próximos níveis da árvore linfática (QIU et al., 2018).

Neste sentido, as moléculas de corante azul são bastante pequenas (<2 nm) e, portanto, podem se transportar rapidamente através dos LSs, passando direto para os próximos níveis da cadeia linfática, aumentando a possibilidade de falso negativo (QIU et al., 2018). Além disso, o desempenho dos corantes azuis é diretamente dependente da técnica aplicada, da experiência do cirurgião e do tempo de exposição no tecido a ser marcado (ANG et al., 2014).

Tais limitações levaram ao desenvolvimento de métodos alternativos para a localização dos LSs. A técnica que utiliza corantes fluorescentes, como o verde de indocianina, e visualização por câmeras infravermelhas orienta o cirurgião em tempo real, além de ter alta sensibilidade e segurança e ainda ser menos dispendiosa e complicada em comparação aos radioisótopos (WISHART et al., 2012).

O verde de indocianina é um corante solúvel em água, com eliminação hepática e excreção biliar. Quando aplicado por via intradérmica, o verde de indocianina se liga fortemente as proteínas extracelulares e se distribui exclusivamente pelo sistema linfático (STRUK et al., 2017).

Uma das principais características do verde de indocianina é que absorve luz em um comprimento de onda entre 750-900nm, emitindo um sinal fluorescente quando elétrons retornam do estado excitado para o estado fundamental (BENSON, 2016). A fluorescência é um fenômeno que ocorre quando uma molécula absorve um fóton (excitação) ativado em um



determinado comprimento de onda que aciona a liberação de fótons em um comprimento de onda maior (emissão) (BOER et al., 2015).

A luz fluorescente emitida é, então, detectada por uma câmera e traduzida para um vídeo em tempo real. Em contraste com a luz visível, a luz do espectro próximo ao infravermelho dificilmente é absorvida pelo tecido corporal, o que permite uma penetração tecidual de até alguns centímetros, tornando a técnica adequada para a identificação transcutânea de LSs em pessoas e animais (BEER et al., 2017).

É possível observar o marcador percorrendo os vasos linfáticos subcutâneos em tecidos com 1 ou 2 cm de espessura, localizando com precisão os LSs (LIU et al., 2017). A fluorescência do verde de indocianina, além de permitir a visualização dos fluxos linfáticos, facilita a determinação da incisão de pele, permitindo uma ressecção fácil e relativamente rápida dos linfonodos sentinelas (TONG et al., 2014; STRUK et al., 2017).

Em humanos, o verde de indocianina é atualmente utilizado para identificar o linfonodo sentinela em pacientes com câncer de mama, bem como para guiar a excisão de tumores de mama não palpáveis e auxiliar na reconstrução mamária, permitindo a avaliação da perfusão de retalhos cutâneos (NARUSHIMA et al., 2016).

Segundo Souza et al. (2016), o verde de indocianina pode ser considerado superior ao radioisótopo porque seu uso pode ocorrer sem a necessidade da utilização do aparelho de infravermelho para marcação linfática peritumoral e dos linfonodos satélites em cadelas.

Em contrapartida, reações alérgicas foram descritas para injeção intravenosa de verde de indocianina em humanos, ocorrendo reação grave de anafilaxia em 0,05% a 0,34% dos casos (OBANA et al., 1994). Poucos estudos foram publicados sobre os efeitos colaterais da administração intradérmica deste marcador, sendo que Souza et al. (2016) propuseram uma técnica de linfadenectomia inguinoilíaca laparoscópica, utilizando, para marcação linfática,

azul de metileno a 1% e verde de indocianina a 1%, e todos os animais apresentaram reações de hipersensibilidade cutânea ao uso dos corantes.

A falta de padronização na administração do verde de indocianina ainda é um problema envolvendo esta técnica, especialmente em animais. Em humanos, a concentração mais comumente usada é de 5 mg / ml para injeção periareolar, sendo que os efeitos adversos são dose dependentes, com uma incidência de reações alérgicas quando a dose excede 0,5mg/kg de peso corporal (SPEICH et al., 1988; QIU et al., 2018). Em animais, a dose varia amplamente entre os estudos, sendo que Iida et al. (2013) utilizaram 0,5 mg/kg e Souza et al. (2016) utilizaram entre 0,03-0,06mg/kg.

A hemossiderina, produto da degradação da hemoglobina, é capturada por macrófagos e alcança os vasos linfáticos em direção ao LS. Por ser isenta de efeitos adversos, vem ganhando destaque como marcador linfático autólogo (AGUIAR et al., 2017). Sua eficácia foi comprovada por Pinheiro et al. (2009) em um estudo comparando radiomarcadores e a hemossiderina na marcação linfática em cadelas, em que a hemossiderina obteve os mesmos resultados em comparação ao radioisótopo e azul de patente.

As nanopartículas de carbono são um marcador sintético derivado do carvão ativado que entram seletivamente nos vasos linfáticos, devido ao tamanho molecular e à permeabilidade, e coram os LSs em preto. O trabalho de Wu et al. (2015) é o primeiro a demonstrar a viabilidade do uso de nanopartículas de carbono na marcação linfática de LS em mulheres com câncer de mama. Em humanos, as nanopartículas de carbono não têm efeitos colaterais tóxicos (WU et al., 2015).

Embora o cão seja um modelo animal bem estabelecido para estudar técnicas de mapeamento do LS, são poucos os estudos envolvendo a marcação dos LS na oncologia veterinária.

Worley et al. (2014) realizaram o mapeamento do LS, utilizando linfocintilografia com tecnécio Tc-99m e azul de metileno, em 19 cães submetidos a exérese de mastocitoma. Observaram que em 42% dos animais, o LS não era o linfonodo regional mais próximo do tumor, contrariando as orientações anatômicas para amostragem de LS. Dessa forma, puderam oferecer terapia adicional a estes animais, que teria sido excluída caso o mapeamento linfático não tivesse sido realizado.

### ***Histopatologia***

A classificação histopatológica correta dos tumores mamários é de extrema importância, uma vez que as variações histomorfológicas conferem diferenças no prognóstico e no tratamento.

Crítérios citológicos como tamanho nuclear variável, formas gigantes nucleares, número nucleolar variável e tamanho e forma nucleolar anormal são significativos para malignidade (CASSALI et al., 2007).

Tumores mistos benignos são geralmente encapsulados e exibem um padrão histológico complexo, caracterizando-se microscopicamente pela presença de elementos epiteliais, mioepiteliais e mesenquimais, com formação de cartilagem, osso ou ambos, possivelmente em combinação com tecido fibroso e adiposo (CASSALI et al., 2017). O tumor benigno misto pode tornar-se maligno, levando ao desenvolvimento do carcinoma em tumor misto, de tal forma que a proliferação de carcinomas pode invadir ou substituir completamente a lesão benigna pré-existente (CASSALI et al., 2011).

Da mesma forma que os tumores mistos benignos, os carcinomas em tumor misto possuem um componente mesenquimal que pode ser cartilaginoso, ósseo ou adiposo. Além disso, possuem um componente epitelial maligno, caracterizado por focos de células epiteliais cubóides a colunares, com pleomorfismo variado, atípicas nucleares e mitoses atípicas. Maior celularidade, pleomorfismo, índice mitótico, focos de necrose e padrão de crescimento

infiltrativo permitem que os carcinomas em tumor misto sejam diferenciados dos tumores mistos benignos (CASSALI et al., 2017).

Em relação aos carcinomas em tumor misto, estes podem exibir crescimento *in situ* ou infiltrativo, sendo as áreas *in situ* caracterizadas por proliferação epitelial maligna nos ductos e lóbulos da glândula mamária, ocupando toda a luz sem descontinuidade (CASSALI et al., 2014). O padrão infiltrativo, por sua vez, é evidenciado pela perda de continuidade das camadas mioepitelial e basal, associada à invasão de células neoplásicas no estroma (CASSALI et al., 2011).

Os carcinomas mamários podem ainda ter outros tipos de classificação histológica, originando os carcinomas dos subtipos sólido, tubular, papilar e micropapilar (CASSALI et al., 2017). Sendo que Cavalcanti et al. (2006), pesquisando os fatores prognósticos na abordagem clínica e histopatológica dos carcinomas mamários de cadelas, avaliaram 121 carcinomas e o tempo de sobrevida médio encontrado foi de 1.800 dias para os carcinomas em tumor misto, 1.380 dias para os carcinomas tubulares, 820 dias para os carcinomas papilares, 270 dias para os carcinomas sólidos e 90 dias para os carcinomas micropapilares.

### ***Abordagens Cirúrgicas***

A cirurgia continua a ser o tratamento mais indicado para a maioria dos tipos de neoplasmas mamários, exceto para aqueles altamente metastáticos e para a maioria dos carcinomas mamários inflamatórios (SLECKX et al., 2011). Além de tratamento, a cirurgia auxilia também no estabelecimento do diagnóstico, sendo a biópsia excisional um método recomendado para avaliação histológica definitiva de neoplasmas mamários caninos (HORTA et al., 2015).

As diferentes técnicas cirúrgicas são: lumpectomia, mastectomia simples, regional, unilateral ou bilateral. A lumpectomia é a remoção de parte da mama, a mastectomia simples é a remoção da glândula inteira, a mastectomia regional é a excisão da glândula envolvida e

glândulas adjacentes, enquanto que a mastectomia unilateral é a retirada de toda cadeia mamária, tecido subcutâneo e linfonodos associados, e por fim, a mastectomia bilateral, que consiste na remoção simultânea de ambas as cadeias mamárias (FOSSUM, 2014).

A escolha cirúrgica depende do estadiamento tumoral, da drenagem linfática da glândula acometida e da localização tumoral (DALECK & DE NARDI, 2016). Alguns pesquisadores sugerem remoção total da cadeia acometida como medida profilática, devido à possibilidade de desenvolvimento de novas lesões no tecido mamário remanescente (STRATMANN et al., 2008).

Na mastectomia unilateral, a glândula mamária inguinal e os linfonodos inguinais superficiais são totalmente removidos, devido a sua íntima associação anatômica (MISDORP, 2002). Embora a ressecção de linfonodos axilares seja recomendada quando as glândulas M1, M2 e M3 são afetadas, a ressecção é raramente realizada devido ao difícil acesso a esses linfonodos, devido à proximidade do plexo braquial, e às complicações pós-operatórias (MISDORP, 2002).

A dissecação fina com tesoura é uma abordagem cirúrgica popular descrita para mastectomia nesta espécie. Uma modificação desta técnica envolve usar para a dissecação apenas os dedos e para separar a cadeia mamária da musculatura subjacente, tração manual (MINTO et al., 2013). Comparando as duas técnicas quanto à sua influência na dor pós-operatória em cães submetidos à mastectomia unilateral, Minto et al. (2013) concluíram que ambas as técnicas cirúrgicas são semelhantes no que se refere a tempo cirúrgico, incidência de complicações operatórias e dor pós-operatória.

### ***Perspectiva para o futuro***

Em humanos o tratamento cirúrgico em pacientes com câncer de mama converteu-se de uma cirurgia invasiva de grande porte em cirurgia minimamente invasiva e seletiva. Nas últimas décadas, a aplicação de marcadores linfáticos para detecção de linfonodos sentinela

vem sendo estabelecida, contribuindo para a identificação de linfonodos metastáticos e, assim, estreitando a indicação de linfadenectomia apenas para os casos necessários (QIU et al., 2018).

Na oncologia veterinária, ainda são necessários mais estudos envolvendo a utilização de marcadores linfáticos, enfocando nas dosagens para cada espécie, tempos de aplicação, sensibilidade, percentual de falsos positivos e negativos. Mais estudos a longo prazo também são necessários para confirmar o prognóstico terapêutico em pacientes submetidos a mapeamento do linfonodo sentinela e biópsias do linfonodo sentinela (BEER et al., 2017).

Dessa forma, justifica-se a realização de estudos buscando estabelecer uma técnica de mapeamento linfático que seja eficaz para cadelas com neoplasias mamárias, definindo a dosagem dos corantes e o intervalo de tempo necessário para observar marcação tecidual. Além de estabelecer a técnica de mastectomia que, obedecendo os princípios da cirurgia oncológica, garanta menor sangramento cirúrgico, menor dificuldade de execução, menor liberação de células neoplásicas, melhores e mais extensas margens cirúrgicas.

## REFERÊNCIAS BIBLIOGRÁFICAS

TOBIAS, K.; JOHNSTON, S.A. Mammary tumor. in: *Veterinary Surgery – Small Animal*. ed.2, p. 4092-4130, 2018.

SLEECKX, N.; DE ROOSTER, H.; KROEZE, E. J. B.V.; VAN GINNEKEN, C.; VAN BRANTEGEM, L. Canine Mammary Tumours, an Overview. **Reprod. Dom. Anim.** ed. 46, p.1112–1131, 2011.

PATSIKAS, M. N.; KARAYANNOPOULOU, M.; KALDRYMIDOY, E.; PAPAZOGLU, L. G.; PAPADOPOULOU, P. L.; TZEGAS, S. I.; TZIRIS, N. E.; KAITZIS, D. G.; DIMITRIADIS, A. S.; DESSIRIS, A. K. The lymph drainage of the neoplastic mammary glands in the bitch: a lymphographic study. **Anat. Histol. Embryol.** ed. 35, p.228–234, 2006.

PEREIRA, C. T.; NAVARRO, L. M. F.; WILLIAMS, J.; WLADEMIR, M. B.; BOMBONATO, P. P. <sup>99m</sup>Tc labeled dextran for mammary lymphoscintigraphy in dogs. **Vet. Radiol. Ultrasound.** ed.49, p. 487–491, 2008.

PEREIRA, C. T.; RAHAL, S. C.; BALIEIRO, J. C. C.; RIBEIRO, A. A. Lymphatic drainage on healthy and neoplastic mammary glands in female dogs: can it really be altered? **Anat. Histol. Embryol.** ed. 32, p. 282– 290, 2003.

CASSALI, G. D.; LAVALLE, G. E.; FERREIRA, E.; ESTRELA-LIMA, A.; DE NARDI, A. B.; GHEVERS, C.; SOBRAL, R. A.; AMORIM, R. L.; OLIVEIRAS, L. O.; SUEIRO, F. A. R.; BESERRA, H. E. O.; BERTAGNOLLI, A. C.; GAMBA, C. O.; DAMASCENO, K. A.; CAMPOS, C. B.; ARAUJO, M. R.; CAMPOS, L. C.; MONTEIRO, L. N.; NUNES, F. C.; HORTA, R. S.; REIS, D. C.; LUVIZOTTO, M. C. R.; MAGALHÃES, G. M.; RAPOSO, J. B.; FERREIRA, A. M. R.; TANAKA, N. M.; GRANDI, F.; UBUKATA, R.; BATSCHINSKI, K.; TERRA, E. M.; SALVADOR, R. C. L.; JARK, P. C.; DELECRODI, J. E. R.; NASCIMENTO, N. A.; SILVA, D. N.; SILVA, L. P.; FERREIRA, K. C.R. S.; FREHSE, M. S.; DI SANTI, G. W.; SILVA, E. O.; GUIM, T. N.; KERR, B.; CINTRA, P. P.; SILVA, F. B. F.; LEITE, J. S.; MELLO, M. F. V.; FERREIRA, M. L. G.; FUKUMASU, H.; SALGADO, B. S.; TORRES, R. Consensus for the Diagnosis, Prognosis and Treatment of Canine Mammary Tumors – 2013. **Braz. J. Vet. Pathol.**, ed. 7, v. 2, p. 38 – 69, 2014.

OWEN, L. N. The TNM Classification of tumors in domestic animals. World Health Organization, ed. 01, p.26-32, 1980.

SORENMO, K. Canine mammary gland tumors. **Vet. Clin. North Am. Small Anim. Pract.**, v.33, p. 573-596, 2003.

BEER, P.; POZZI, A.; BLEY, C.R.; BACON, N.; PFAMMATTER, N.S.; VENZIN, C. The role of sentinel lymph node mapping in small animal veterinary medicine: A comparison with current approaches in human medicine. **Vet. Comp. Oncol.** v.1, 2017.

WORLEY, D.R. Incorporation of sentinel lymph node mapping in dogs with mast cell tumours: 20 consecutive procedures. **Vet. Comp. Oncol.** 12(3): p. 215–226, 2014.

TUOHY, J. L.; MILGRAM, J.; WORLEY, D. R.; DERNELL, W. S. A review of sentinel lymph node evaluation and the need for its incorporation into veterinary oncology. **Vet. Comp. Oncol.** , ed. 7, v. 2, p. 81–91, 2009.

MORTON, D. L.; WEN, D. R.; WONG, J. H.; ECONOMOU, J. S.; CAGLE, L. A.; STORM, F. K.; FOSHAG, L. J.; COCHRAN, A. J. Technical details of intraoperative lymphatic mapping for early stage melanoma. **Arch. Surg.** v. 127, 1992.

AHMED, M.; PURUSHOTHAM, A. D.; DOUEK, M. Novel techniques for sentinel lymph node biopsy in breast cancer: a systematic review. **Lancet. Oncol.** v. 15, p. 351-362, 2014.

MARIANI, G.; MORESCO, L.; VIALE, G.; VILLA, G.; BAGNASCO, M.; CANAVESE, G.; BUSCOMBE, J.; STRAUSS, W.; PAGANELLI, G. Radioguided Sentinel Lymph Node Biopsy in Breast Cancer Surgery. **J. Nucl. Med.** v. 42 , n. 8, 2001.

QIU, S. Q.; ZHANG, G. J.; JANSEN, L.; VRIESB, J.; SCHRODERA, C. P.; VRIESA, E. G. E.; VAN DAMB, G. M. Evolution in sentinel lymph node biopsy in breast cancer. **Crit. Rev. Oncol. Hematol.** ed.123, p. 83–94, 2018.

BRAHMA, B.; PUTRI, R. I.; KARSONO, R.; ANDINATA, B.; GAUTAMA, W.; SARI, L.; HARYONO, S. J. The predictive value of methylene blue dye as a single technique in breast cancer sentinel node biopsy: a study from Dharmais Cancer Hospital. **World J. Surg. Oncol.** ed. 15:41, p. 1-7, 2017.

KALIMO, K.; JANS, C. T.; KORMANO, M. Sensitivity to patent blue dye during skin-prick testing and lymphography: a retrospective and prospective study. **Radiol.** v. 141, p. 365-367, 1981.

MANSOURI, R.; CHICKEN, D. W.; KESHTGAR, M. R. Allergic reactions to patent blue dye. **Surg. Oncol.** v. 15, p. 58, 2006.

HAMELIN, A.; VIAL-DUPUY, A.; LEBRUN-VIGNES, B.; FRANCÈS, C.; SORIA, A.; BARETE, S. Urticaire bleue aiguë après injection sous-cutanée de bleu patenté. **Ann. Dermatol. Vénéreol.** v.142, p. 670—674, 2015.

ANG, C. H.; TAN, M. Y.; TEO, C.; SEAH, D. W.; CHEN, J. C.; CHAN, M. Y. P. Blue dye is sufficient for sentinel lymph node biopsy in breast cancer. **Br. J. Surg.** ed. 101, p. 383-399, 2014.

WISHART, G.C.; LOH, S.W.; JONES, L.; BENSON, J.R. A feasibility study (ICG-10) of indocyanine green (ICG) fluorescence mapping for sentinel lymph node detection in early breast cancer. **Eur. J. Surg. Oncol.** p.1-6, 2012.

STRUK, S.; HONART, J. F.; QASSEMYAR, Q.; LEYMARIE, N.; SAFARTI, B. ALKHASHNAM, H.; MAZOUNI, C. ; RIMAREIX, F.; KOLB, F. Utilisation du vert d'indocyanine en chirurgie sénologique et reconstruction mammaire. **Ann. Chir. Plast. Esthét.**, 2017.

BENSON, J. Indocyanine green fluorescence for sentinel lymph node detection in early breast cancer. **Ann. Surg. Oncol.** v. 23, p. 6-8, 2016.

BOER, E.; HARLAARL, N. J.; TARUTTIS, A.; NAGENGAST, W. B.; ROSENTHAL, E. L.; NTZIACHRISTOS, V.; DAM, G. M. Optical innovations in surgery. **B. J. S.** v.102, p 56–72, 2015.

LIU, J.; HUANG, L.; WANG, N.; CHEN, P. Indocyanine green detects sentinel lymph nodes in early breast cancer. **J. Internat. Med. Res.** v. 45, ed. 2, p. 514–524, 2017.

TONG, M.; GUO, W.; GAO, W.; Use of fluorescence imaging in combination with patent blue dye versus patent blue dye alone in sentinel lymph node biopsy in breast cancer. **J. Breast Cancer** ed.17, p. 250–255, 2014.

NARUSHIMA, M.; YAMAMOTO, T.; OGATA, F.; YOSHIMATSU, H.; MIHARA, M.; KOSHIMA, I. Indocyanine green lymphography findings in limb lymphedema. **J Reconstr. Microsurg.** v. 32, p. 72-79, 2016.

SOUZA, F.W.; BRUN, M. V.; FERANTIL, J. P. S.; OLIVEIRA, M. T.; COPAT, B.; BAUMER, S.; KASPER, P. N.; SCHIMITT, B.; CHAVES, R. O.; BRUM, J. S. Laparoscopic inguinoiliac lymphadenectomy following staining using different lymphatic markers in healthy dogs. **Ciênc Rural**, v.46, n.9, p.1629-1634, 2016

OBANA, A.; MIKI, T.; HAYASHI, K.; TAKEDA, M.; KAWAMURA, A.; MUTOH, T. Survey of complications of indocyanine green angiography in Japan. **Am. J. Ophthalmol.** ed. 118, p.749–753, 1994.



- SPEICH, R.; SAESSELI, B.; HOFFMANN, U.; NEFTEL, K.A.; REICHEN, J. Anaphylactoid reactions after indocyanine-green administration. **Ann. Intern. Med.** ed. 109, v. 04, p. 345- 346. 1988.
- IIDA, G.; ASANO, K.; SEKI, M.; ISHIGAKI, K.; TESHIMA, K.; YOSHIDA, O.; EDAMURA, K.; KAGAWA, Y. Intraoperative identification of canine hepatocellular carcinoma with indocyanine green fluorescent imaging. **J. Small Anim. Pract.** ed. 54, p. 594-600, 2013.
- AGUIAR, P. H. W.; AQUINO, R. G. F.; ALVES, M. M.; CORREIA, J. M. S.; OLIVEIRA, A. L. S.; JUNIOR, A. B. V.; PINHEIRO, L. G. P. Identificação do linfonodo sentinela utilizando hemossiderina em casos de câncer de mama localmente avançado. **Rev. Col. Bras. Cir.** ed.44, v.6, p.612-618, 2017.
- PINHEIRO, L. G.; OLIVEIRA FILHO, R.S.; VASQUES, P. H. Hemosiderin: a new marker for sentinel lymph node identification. **Acta. Cir. Bras.** 24(6): p. 432–436, 2009.
- WU, X.; LIN, Q.; CHEN, C.; LU, J.; ZENG, Y.; CHEN, X.; YAN, J. Sentinel lymph node detection using carbon nanoparticles in patients with early breast cancer. **PLoS One**, v.10, p. 1-12, 2015.
- CASSALI, G.D.; GOBBI, H.; MALM, C.; SCHMITT, F. Evaluation of accuracy of fine needle aspiration cytology for diagnosis of canine mammary tumors: comparative features with human tumors. **Cytopathol.** ed. 18, p. 191-196, 2007.
- CASSALI, G. D.; DAMASCENO, K. A.; BERTAGNOLLI, A. C.; ESTRELA-LIMA, A.; LAVALLE, G. E.; DI SANTI, G. W.; DE NARDI, A. B.; FERNANDES, C. G.; COGLIATI, B.; SOBRAL, R.; COSTA, F. V. A.; FERREIRA, E.; SALGADO, B.S.; CAMPOS, C. B.; D'ASSIS, M. J. M. H.; SILVA, L. P.; MACHADO, M. C. A.; FIRMO, B.F.; NUNES, F. C.; NAKAGAKI, K.Y. R. Consensus regarding the diagnosis, prognosis and treatment of canine mammary tumors: benign mixed tumors, carcinomas in mixed tumors and carcinosarcomas. **Braz. J. Vet. Pathol.**, ed.10(3), p. 87 – 99, 2017.
- MISDORP, W.; ELSE, R. W.; HELLMÉN, E.; LIPSCOMB, E. WHO histological classification of mammary tumors of the dog and cat. **Armed Forces Inst. Pathol.**, p. 18-27, 1999.
- CASSALI, G.D.; LAVALLE, G. E.; DE NARDI, A. B.; FERREIRA, E.; BERTAGNOLLI, A. C.; ESTRELA-LIMA, A.; ALESSI, A. C.; DALECK, C. R.; SALGADO, B. S.; FERNANDES, C. G.; SOBRAL, R. A.; AMORIM, R. L.; GAMBA, C. O.; DAMASCENO, K. A.; AULER, P. A.; MAGALHÃES, G. M.; SILVA, J. O.; RAPOSO, J. B.; FERREIRA A. M. R.; OLIVEIRA, L.O.; MALM, C.; ZUCCARI, D. A. P.; TANAKA, N. M.; RIBEIRO, L. R.; CAMPOS, L. C.; SOUZA, C. M.; LEITE, J. S.; SOARES, J. M. C.; CAVALCANTI, M. F.; FONTENELES, Z. G. C.; SCHUCH, I. D.; PANIAGO, J.; OLIVEIRA, T. S.; TERRA, E. M.; CASTANHEIRA, T. L. L.; FELIX, A. O. C.; CARVALHO, G. D.; GUIM, T. N.; GUIM, T. N.; GARRIDO, E.; FERNANDES, S. C.; MAIA, F. C. L.; DAGLI, M. L. Z.; ROCHA, N. S.; FUKUMASU, H.; GRANDI, F.; MACHADO, J. P.; SILVA, S. M. M. S.; BEZERRIL, J. E.; FREHSE, M. S.; ALMEIDA, E. C. P.; CAMPOS, C. B. Consensus for the diagnosis,

prognosis and treatment of canine mammary tumors. **Braz. J. Vet. Pathol.** ed. 4, p. 153-180, 2011.

CAVALCANTI, M. F.; CASSALI, G.D. Fatores prognósticos no diagnóstico clínico e histopatológico dos tumores de mama em cadelas - revisão. **Rev. Clin. Vet.** ed. 11, p. 56-64, 2006.

HORTA, R. S.; FIGUEIREDO, M. S.; LAVALLE, G. E.; COSTA, M. P.; CUNHA, R. M. C.; ARAÚJO, R. B. Surgical stress and postoperative complications related to regional and radical mastectomy in dogs. **Acta Vet. Scand.** p.1-10, 2015.

FOSSUM, T. W. Cirurgia dos Sistemas Reprodutivo e Genital. in:Cirurgia de pequenos animais. 4.ed., p.2278- 2293, 2014

DALECK , C. R.; NARDI, A. B. Neoplasias mamárias. In: Oncologia em Cães e Gatos. ed. 02, p. 726-757, 2016.

STRATMANN, N.; FAILING, K.; RICHTER, A.; WEHREND, A. Mammary tumor recurrence in bitches after regional mastectomy. **Vet. Surg.** ed.37, p.82–86, 2008.

MISDORP, W. Tumors of the mammary gland. In: Tumors in domestic animals. p. 575-606, 2002.

MINTO, B. W.; RODRIGUES, L. C.; STEAGALL, P. V. M.; MONTEIRO, E. R.; BRANDÃO, C. V. S. Assessment of postoperative pain after unilateral mastectomy using two different surgical techniques in dogs. **Acta. Vet. Scand.**, 55:60, 2013

## ARTIGO SUBMETIDO

### **Mastectomia total unilateral utilizando mapeamento linfático: comparação entre diferentes técnicas cirúrgicas e marcadores linfáticos.**

Total unilateral mastectomy using lymphatic mapping: comparison between different surgical techniques and lymph markers.

Luiza Neme Frassy, Fernando Wiecheteck de Souza, Graziela Kopinits de Oliveira

#### **RESUMO**

Diversas técnicas, utilizadas de forma única ou combinada, são descritas para o mapeamento linfático. O mapeamento colorimétrico é baseado na visualização direta dos linfonodos sentinela sem a necessidade de equipamentos de detecção especializados. O objetivo do presente estudo é comparar a eficácia da marcação linfática entre dois marcadores diferentes, o azul de metileno 1% e o verde de indocianina e comparar duas abordagens cirúrgicas para mastectomias totais unilaterais, a técnica por dissecação fina e por tração manual, considerando tempo cirúrgico, controle da hemorragia no transoperatório e abrangência das margens cirúrgicas mediante coloração do tecido linfático peritumoral. Para tal, foram incluídas no estudo oito cadelas atendidas no Hospital Universitário Veterinário da Universidade Federal de Alagoas (HUV- UFAL) submetidas à mastectomia total unilateral, sendo que em quatro foi escolhida a técnica por tração manual utilizando o corante azul de metileno 1% e nas demais a técnica por dissecação fina utilizando o verde de indocianina 50%. A utilização do azul de metileno 1% para mapeamento linfático em cadelas com neoplasia mamária mostrou um elevado percentual de reações alérgicas em comparação ao verde de indocianina. A técnica de mastectomia total unilateral por dissecação fina mostrou superioridade em comparação à abordagem por tração manual no que se refere à hemorragia transoperatória.

**Palavras-chave:** Azul de metileno, Verde de Indocianina, neoplasia mamária, cadelas

## **ABSTRACT**

Several techniques, used alone or combined, are described for lymphatic mapping. Colorimetric mapping is based on direct visualization of sentinel lymph nodes without specialized detection equipment. The objective of the present study is to compare the efficacy of lymphatic marking between two different markers, 1% methylene blue and indocyanine green, and to compare two surgical approaches for unilateral total mastectomies, the fine dissection technique and the manual traction technique, considering surgical time, intraoperative hemorrhage and surgical margin coverage by the peritumoral lymphatic tissue staining. That way, eight bitches attended in the routine of the Veterinary University Hospital of the Federal University of Alagoas (HUV-UFAL) were included in this study and submitted to unilateral total mastectomy. In four of them was chosen the manual traction technique using methylene blue dye 1 % and in the others fine dissection technique using indocyanine green. The use of 1% methylene blue for lymphatic mapping in bitches with mammary neoplasia showed a high percentage of allergic reactions compared to indocyanine green. Unilateral total mastectomy using thin dissection showed better transoperative hemorrhage control than the manual traction approach.

**Key words:** Methylene blue, Indocyanine green, mammary tumour, female dogs

## **INTRODUÇÃO COM REVISÃO DE LITERATURA**

Nas últimas décadas, a utilização de marcadores linfáticos para detecção de linfonodos sentinela vem se estabelecendo na Medicina Veterinária, contribuindo para o aprimoramento do estadiamento tumoral em cadelas acometidas por neoplasias mamárias.

A importância do sistema linfático na disseminação neoplásica foi notada há mais de um século, quando os cientistas ainda investigavam as funções do sistema linfático. Hoje,

sabe-se que a via linfática é a principal via de metástase tumoral, e que o linfonodo sentinela (LS) é o primeiro local em que pode ser evidenciada a presença de metástase locoregional (BEER et al., 2017). O mapeamento do LS é necessário para descobrir quais linfonodos recebem a drenagem da linfa tumoral, já que linfonodos em locais anatômicos imprevisíveis também podem funcionar como LS (WORLEY, 2014).

Em humanos, o método padrão atual para biópsia de linfonodo sentinela é uma técnica combinada envolvendo injeção de nanocolóide marcado com tecnécio e corante azul (AHMED et al., 2014).

Acontece que o acesso limitado aos radioisótopos e o custo elevado limitam sua utilização em muitos países do mundo (QIU et al., 2018). O mapeamento linfático utilizando corantes sob visualização direta surge, então, como uma técnica econômica e simples (BEER et al., 2017; BRAHMA et al., 2017). Ao contrário de outras técnicas, o mapeamento colorimétrico é baseado na visualização direta dos LSs sem a necessidade de equipamentos de detecção especializados. Os corantes mais utilizados são o azul de metileno, o azul de isossulfan e o azul patente, sendo que pesquisas envolvendo a utilização do verde de indocianina apresentam resultados promissores.

Em humanos, o verde de indocianina é utilizado para identificar o linfonodo sentinela em pacientes com câncer de mama, bem como para guiar a excisão de tumores de mama não palpáveis e auxiliar na reconstrução mamária, permitindo a avaliação da perfusão de retalhos cutâneos (NARUSHIMA et al., 2016). Sua fluorescência, além de permitir a visualização dos fluxos linfáticos, facilita a determinação da incisão de pele, permitindo uma ressecção fácil e relativamente rápida dos linfonodos sentinelas (TONG et al., 2014; STRUK et al., 2017).

A desvantagem se relaciona à ocorrência de reações de hipersensibilidade, estimadas entre 0,24% e 2,2% dos procedimentos envolvendo a aplicação de azul patente em humanos (KALIMO et al., 1981). Poucos estudos foram publicados sobre os efeitos colaterais da

administração intradérmica destes marcadores em animais, sendo que Souza et al. (2016) propuseram uma técnica de linfadenectomia inguinoilíaca laparoscópica, utilizando, para marcação linfática, azul de metileno a 1% e verde de indocianina a 1%, e todos os animais apresentaram reações de hipersensibilidade cutânea ao uso dos corantes.

A cirurgia continua a ser o tratamento padrão para a maioria dos tipos de neoplasmas mamários, exceto para aqueles altamente metastáticos e para a maioria dos carcinomas mamários inflamatórios (SLECKX et al., 2011). Alguns pesquisadores sugerem remoção total da cadeia acometida como medida profilática, devido à possibilidade de desenvolvimento de novas lesões no tecido mamário remanescente (STRATMANN et al., 2008).

A dissecação fina com tesoura é uma abordagem cirúrgica popular descrita para mastectomia nesta espécie. Uma modificação desta técnica envolve usar para a dissecação apenas os dedos e para separar a cadeia mamária da musculatura subjacente, tração manual (MINTO et al, 2013).

Dessa forma, o objetivo do presente estudo é comparar a eficácia da marcação linfática entre os marcadores azul de metileno 1% e verde de indocianina 50%, bem como comparar as abordagens cirúrgicas para mastectomias totais unilaterais, por dissecação fina e a por tração manual, considerando tempo cirúrgico e controle da hemorragia no transoperatório.

## **MATERIAL E MÉTODOS**

Foram selecionadas para o presente estudo oito cadelas, entre sete e 13 anos de idade, peso médio de  $16,47 \pm 9,41$  kg, atendidas na rotina do Hospital Universitário Veterinário da Universidade Federal de Alagoas (HUV- UFAL). A indicação de mastectomia total unilateral como tratamento foi critério determinante para inclusão no estudo. As cadelas foram submetidas a avaliação clínica e amostras de sangue foram coletadas para realização de hemograma completo e funções renal (uréia e creatinina) e hepática (ALT, AST, FA) e os

valores encontravam-se dentro dos limites considerados fisiológicos para espécie. Foi realizada ainda avaliação citológica dos tumores, utilizando aspiração por agulha fina. Avaliação radiográfica dos campos pulmonares e ultrassonografia abdominal foram solicitadas para todos os animais.

Os animais selecionados foram, então, divididos de maneira randômica em dois grupos, com quatro indivíduos cada. Animais submetidos a técnica por tração manual utilizando o corante azul de metileno 1% formaram o grupo 01 (G1) e os submetidos a técnica por dissecação fina utilizando o verde de indocianina 50% formaram o grupo 02 (G2).

A medicação pré-anestésica constou de diazepam (0,3 mg/kg, IM) associada ao fentanil (0,2 U $\mu$ g/Kg, IM), e anestesia epidural com morfina (0,1 mg/kg) e bupivacaína (0,25 mg/kg). Realizou-se a indução anestésica utilizando o propofol (4mg/Kg, IV), seguido da intubação orotraqueal. A manutenção anestésica foi realizada com isoflurano 1% em oxigênio a 100% por meio de vaporizador universal. Administrou-se ainda a ceftriaxona (30mg/kg, IV) como forma de profilaxia antimicrobiana. Durante o trans-cirúrgico administrou-se fluidoterapia com NaCl a 0,9% (10mL/Kg/h).

Com os animais posicionados em decúbito dorsal, deu-se a aplicação intradérmica do azul de metileno 1% estéril nos animais do grupo 01 e do verde de indocianina 50% nos animais do grupo 02, na dose empírica de 0,5 mL para animais de até 15 kg e 1mL para animais acima deste peso, circundando o neoplasma em quatro pontos a uma distância aproximada de 1 centímetro (Figura 01a). Na sequência, promoveu-se o massageamento da região, por dois minutos, para facilitar a drenagem do marcador linfático, aguardando 15 minutos após a aplicação para iniciar o procedimento cirúrgico.

#### ***Grupo 01 – Técnica de tração manual e corante Azul de metileno***

Realizada a incisão elíptica abrangendo pele e tecido subcutâneo ao redor da cadeia mamária acometida, deu-se início a dissecação por tração manual, extraíndo o coxim

gorduroso, as glândulas mamárias, os tumores e o linfonodo inguinal. O tronco pudendo-epigástrico superficial cranial e o tronco pudendo-epigástrico superficial caudal foram isolados e ocluídos utilizando dupla ligadura com fio de Nylon 2-0.

Concomitantemente a dissecação, era observada a marcação linfática com o Azul de Metileno envolvendo vasos linfáticos e o linfonodo inguinal. A margem de segurança mínima utilizada para ressecção tecidual nos locais sugestivos de presença de neoplasmas mamários era de dois cm para todas as direções. Após a liberação da cadeia mamária acometida, realizava-se lavagem copiosa abundante da ferida cirúrgica utilizando solução fisiológica de NaCl a 0,9%.

#### ***Grupo 02 – Técnica de dissecação fina e corante Verde de Indocianina***

Realizada a incisão elíptica abrangendo pele e tecido subcutâneo ao redor da cadeia mamária acometida, os troncos pudendo-epigástricos superficiais craniais e caudais foram localizados e ocluídos utilizando dupla ligadura com fio de náilon monofilamentar 2-0.

Com a oclusão prévia dos principais troncos vasculares que nutrem a cadeia mamária, era realizada a dissecação fina, utilizando tesoura, rente as fâscias musculares dos músculos peitoral profundo, reto do abdômen e oblíquo externo do abdômen. Foram extirpados os vasos linfáticos e linfonodos inguinais e axilares envolvidos na drenagem tumoral. Após a liberação da cadeia mamária e do neoplasma, realizava-se lavagem abundante da ferida cirúrgica utilizando solução fisiológica de NaCl a 0,9%.

Para o fechamento da ferida cirúrgica, nos dois grupos, utilizou-se fio de náilon monofilamentar 2-0 para sutura em padrão walking suture isolado, abrangendo as bordas laterais da derme e ancorando os pontos junto as fâscias musculares. Para sutura cutânea foi empregado fio de náilon monofilamentar 2-0 em padrão isolado simples.

Ao término dos procedimentos cirúrgicos de ambos os grupos, realizava-se o curativo e terapia anti-inflamatória com meloxicam (0,1mg kg<sup>-1</sup>, VO, SID) e controle analgésico com



tramadol (4mg/kg-1, VO, TID) e dipirona sódica (25mg kg-1, VO, TID), durante três dias. Com 10 dias de pós-operatório foram retirados os pontos de pele de todos os animais.

O controle da hemorragia foi feito utilizando-se pinças hemostáticas, ligaduras e gazes. Durante o transoperatório, todas as gazes utilizadas no controle do sangramento cirúrgico foram imediatamente armazenadas em embalagens plásticas e vedadas para minimizar a perda por evaporação. Após o término da cirurgia, as gazes foram pesadas em balança de precisão e o sangramento cirúrgico foi calculado a partir da diferença de peso entre as gazes utilizadas na hemostasia e as gazes estéreis. Essa diferença representou a perda de sangue, em gramas, de cada paciente ao longo da cirurgia.

A marcação do tempo foi realizada nos seguintes intervalos: aplicação do corante (T0), início da mastectomia unilateral total (T1), remoção da cadeia mamária (T2), início da rafia do tecido subcutâneo (T3), início da rafia da sutura de pele (T4), término da cirurgia (T5). O tempo total foi considerado desde a primeira incisão de pele até o fim da última sutura de pele.

Fragmentos das glândulas mamárias afetadas, incluindo pele, tecido subcutâneo e linfonodos regionais foram coletados separadamente, acondicionados em solução de formol a 10% e encaminhadas para avaliação histopatológica. O material foi encaminhado ao Laboratório de Patologia Veterinária da UFAL, onde foi cortado, incluído em parafina, cortado com micrótomo, corado pela técnica de Hematoxilina-Eosina e analisado ao microscópio óptico. As análises microscópicas das lesões foram realizadas por único médico veterinário patologista conforme critérios propostos por Cassali et al. (2017).

## **RESULTADOS E DISCUSSÃO**

Das oito cadelas envolvidas no estudo, apenas uma era castrada e quatro delas receberam anticoncepcionais de seus tutores. A administração de progestágenos bem como a não realização da castração de fêmeas jovens são fatores correlacionados com a incidência de

neoplasias mamárias. Segundo Daleck & De Nardi (2016), cadelas que receberam progestágenos exógenos para prevenção do estro tiveram um aumento de 2,3 vezes do risco de desenvolvimento de tumores mamários. Já a castração, quando realizada antes do primeiro estro, reduz o risco de desenvolvimento da neoplasia mamaria para 0,5%, sendo que este risco aumenta significativamente nas fêmeas castradas após o primeiro e o segundo ciclo estral (TOBIAS & JOHNSTON, 2018).

A cadeia mamária esquerda era a mais acometida em 62,5% dos animais. Em relação à distribuição neoplásica, duas cadelas possuíam neoplasma em M2, três em M3, uma em M4 e duas em M5. Em todos os animais foi removido o linfonodo inguinal e em apenas um foi removido o linfonodo axilar, pois o mesmo apresentava alteração de volume e consistência.

Durante a avaliação histopatológica, foram identificadas as seguintes neoplasias: carcinoma em tumor misto, carcinoma papilar, tumor misto benigno, carcinoma ductal invasivo e carcinoma sólido. As neoplasias predominantes foram o carcinoma papilar, que foi identificado em dois animais e o carcinoma ductal invasivo também observado em dois animais. Cavalcanti et al. (2006), avaliando histologicamente 121 carcinomas em cadelas, verificou que o tipo histológico mais frequente era o carcinoma em tumor misto, com 39 casos, seguido de carcinoma tubular com 32 casos, carcinoma sólido com 25 casos, carcinoma papilar com 20 casos e carcinoma micropapilar com cinco casos.

Todos os linfonodos inguinais dos animais nos quais foi administrado o corante azul de metileno 1% coraram-se em azul (Figura 01d). Já os linfonodos inguinais das cadelas em que foi administrado o corante verde de indocianina, três coraram-se em verde. Essa diferença pode ser explicada pela localização tumoral, já que dos quatro animais incluídos no segundo grupo, metade apresentou neoplasia na glândula mamária torácica caudal (M2). Quando submetidos a avaliação histológica, dois dos sete linfonodos inguinais marcados apresentaram metástase.

Em nenhum animal do presente estudo foi observada marcação do linfonodo axilar, inclusive em um animal pertencente ao segundo grupo, que apresentava, na avaliação clínica, linfonodo com aumento de volume e consistência alterada. Quando submetido à avaliação histológica, observou-se infiltrado de células carcinomatosas de padrão sólido, com total perda das características celulares típicas de linfonodos. Tal achado sugere que este linfonodo, por apresentar-se tão intensamente metastático, já não exerceria mais sua função de drenagem. A não marcação deste linfonodo pode ser justificada também pelo tempo entre aplicação e retirada do linfonodo, que foi de 84 minutos. Segundo Struk et al. (2017), a meia-vida do verde de indocianina é curta, em torno de 3 a 4 minutos, e por isso, sucessivas aplicações são recomendadas.

Ainda em relação ao intervalo de tempo entre a aplicação do corante e o início da cirurgia, nota-se uma variação muito grande na literatura. Enquanto que na Medicina humana, o intervalo varia entre 1-3 minutos (LIU et al., 2017), na medicina veterinária Morton et al (1992) adotaram o intervalo de 20 minutos e Worley et al. (2014) de 05 minutos para o azul de metileno.

Já para o verde de indocianina, Iida et al. (2013), utilizaram-no na identificação transoperatória de carcinoma hepatocelular em cães, usando câmera infravermelha, em uma dose de 5 mg / kg, via intravenosa, aguardando entre 12 e 18 horas para início da cirurgia. Enquanto que Souza et al. (2016), utilizando dois intervalos, um de 12 horas e outro de 30 minutos, não observaram a marcação visual direta de vasos linfáticos e linfonodos intra-abdominais da cadeia abdominal e pélvica.

No presente trabalho foi observado que os quinze minutos de intervalo foram suficientes para observar coloração nos linfonodos, mas em apenas dois animais, pertencentes ao G1, foi observada marcação dos vasos linfáticos (Figura 01c). Sugere-se então mais estudos envolvendo diferentes intervalos de tempo.

Três dos quatro pacientes do G1, azul de metileno, apresentaram reação alérgica após oito minutos da aplicação do corante, enquanto que no G2 apenas um paciente apresentou reação de hipersensibilidade (Figura 01b). Segundo Stradling et al. (2002), os efeitos tóxicos do azul de metileno, em humanos, se devem à formação de aldeídos e produtos de oxidação desaminados, que levam à ativação de macrófagos e a uma intensa resposta inflamatória.

As reações de hipersensibilidade também possuem relação com a dosagem de corante utilizada. Souza et al. (2016) observou reação alérgica em todos os animais, utilizando a dose de 0,0006 mg/kg para o azul de metileno e para o verde de indocianina. No presente estudo a dose utilizada para cada animal variou de 0,0003 mg/kg até 0,0007 mg/kg para o azul de metileno e de 0,02 mg/kg até 0,11 mg/kg para o verde de indocianina. O único animal que apresentou reação alérgica ao verde de indocianina foi aquele cuja dose de corante foi mais alta (0,11 mg/kg).

Souza et al. (2016) observaram em todos os pacientes reação de hipersensibilidade 12 horas após a aplicação intradérmica dos corantes azul metileno e verde de indocianina de forma intradérmica e justificam a toxicidade por não haver a extirpação cirúrgica do tecido corado.

O tempo médio de cada mastectomia foi de 78 minutos, sendo a sutura do subcutâneo a etapa mais demorada (40%), seguido do intervalo entre o início da cirurgia até a remoção da cadeia mamária (29%), a sutura de pele (19%) e a hemostasia e lavagem com solução fisiológica (11%). Com 10 dias de pós-operatório foram retirados os pontos de pele de todos os animais sendo que nenhum deles apresentou deiscência de pontos e sinais de infecção da ferida cirúrgica.

No que se refere à hemorragia, os animais submetidos a mastectomia por tração manual, perderam em média de 9,88 gramas de sangue/Kg de peso vivo, enquanto que os submetidos a mastectomia por dissecação fina e oclusão prévia dos troncos podendo-

epigástricos superficiais craniais e caudais, perderam em média 4,11 gramas de sangue/Kg de peso vivo.

Em estudo comparando as técnicas de mastectomia utilizando tração manual ou dissecação fina, Minto et al. (2013) observaram que a duração do procedimento cirúrgico foi semelhante em ambos os grupos, da mesma maneira que no presente estudo. Entretanto, no que se refere à hemorragia, ao contrário do presente estudo, os autores observaram menor sangramento no grupo por tração manual. Acontece que tal análise foi baseada apenas em uma observação subjetiva, não sendo feita qualquer mensuração. Além disso, no estudo de Minto et al. (2013) não foi realizada a oclusão prévia dos troncos podendo-epigástricos superficiais, o que reduz consideravelmente a perda de sangue transoperatória.

## CONCLUSÃO

Considerando a coloração do tecido linfático peritumoral, observou-se similar eficácia na marcação linfática e na abrangência das margens cirúrgicas entre os marcadores azul de metileno 1% e verde de indocianina. A utilização do azul de metileno 1% para mapeamento linfático em cadelas com neoplasia mamária mostrou um elevado percentual de reações alérgicas em comparação ao verde de indocianina. Vale a pena explorar sua aplicação utilizando diferentes concentrações e tempos de aplicação.

No presente estudo, a técnica de mastectomia total unilateral por dissecação fina mostrou superioridade em comparação à abordagem por tração manual no que se refere a hemorragia transoperatória e similaridade em relação ao tempo cirúrgico.

## REFERÊNCIAS

BEER, P.; POZZI, A.; BLEY, C.R.; BACON, N.; PFAMMATTER, N.S.; VENZIN, C. The role of sentinel lymph node mapping in small animal veterinary medicine: A comparison with current approaches in human medicine. **Vet. Comp. Oncol.** v.1, 2017.

WORLEY, D.R. Incorporation of sentinel lymph node mapping in dogs with mast cell tumours: 20 consecutive procedures. **Vet. Comp. Oncol.** 12(3): p. 215–226, 2014.

AHMED, M.; PURUSHOTHAM, A. D.; DOUEK, M. Novel techniques for sentinel lymph node biopsy in breast cancer: a systematic review. **Lancet. Oncol.** v. 15, p. 351-362, 2014.

QIU, S. Q.; ZHANG, G. J.; JANSEN, L.; VRIESB, J.; SCHRODERA, C. P.; VRIESA, E. G. E.; VAN DAMB, G. M. Evolution in sentinel lymph node biopsy in breast cancer. **Crit. Rev. Oncol. Hematol.** ed.123, p. 83–94, 2018.

BRAHMA, B.; PUTRI, R. I.; KARSONO, R.; ANDINATA, B.; GAUTAMA, W.; SARI, L.; HARYONO, S. J. The predictive value of methylene blue dye as a single technique in breast cancer sentinel node biopsy: a study from Dharmas Cancer Hospital. **World J. Surg. Oncol.** ed. 15:41, p. 1-7, 2017.

STRUK, S.; HONART, J. F.; QASSEMYAR, Q.; LEYMARIE, N.; SAFARTI, B. ALKHASHNAM, H.; MAZOUNI, C. ; RIMAREIX, F.; KOLB, F. Utilisation du vert d'indocyanine en chirurgie sénologique et reconstruction mammaire. **Ann. Chir. Plast. Esthét.**, 2017.

NARUSHIMA, M.; YAMAMOTO, T.; OGATA, F.; YOSHIMATSU, H.; MIHARA, M.; KOSHIMA, I. Indocyanine green lymphography findings in limb lymphedema. **J Reconstr. Microsurg.** v. 32, p. 72-79, 2016.

TONG, M.; GUO, W.; GAO, W.; Use of fluorescence imaging in combination with patent blue dye versus patent blue dye alone in sentinel lymph node biopsy in breast cancer. **J. Breast Cancer** ed.17, p. 250–255, 2014.

KALIMO, K.; JANS, C. T.; KORMANO, M. Sensitivity to patent blue dye during skin-prick testing and lymphography: a retrospective and prospective study. **Radiol.** v. 141, p. 365-367, 1981.

OBANA, A.; MIKI, T.; HAYASHI, K.; TAKEDA, M.; KAWAMURA, A.; MUTOH, T. Survey of complications of indocyanine green angiography in Japan. **Am. J. Ophthalmol.** ed. 118, p.749–753, 1994.

SOUZA, F.W.; BRUN, M. V.; FERANTIL, J. P. S.; OLIVEIRA, M. T.; COPAT, B.; BAUMER, S.; KASPER, P. N.; SCHIMITT, B.; CHAVES, R. O.; BRUM, J. S. Laparoscopic inguinoiliac lymphadenectomy following staining using different lymphatic markers in healthy dogs. **Ciênc Rural**, v.46, n.9, p.1629-1634, 2016

SLEECKX, N.; DE ROOSTER, H.; KROEZE, E. J. B.V.; VAN GINNEKEN, C.; VAN BRANTEGEM, L. Canine Mammary Tumours, an Overview. **Reprod. Dom. Anim.** ed. 46, p.1112–1131, 2011.

HORTA, R. S.; FIGUEIREDO, M. S.; LAVALLE, G. E.; COSTA, M. P.; CUNHA, R. M. C.; ARAÚJO, R. B. Surgical stress and postoperative complications related to regional and radical mastectomy in dogs. **Acta Vet. Scand.** p.1-10, 2015.

DALECK, C. R.; NARDI, A. B. Neoplasias mamárias. In: *Oncologia em Cães e Gatos*. ed. 02, p. 726-757, 2016.

STRATMANN, N.; FAILING, K.; RICHTER, A.; WEHREND, A. Mammary tumor recurrence in bitches after regional mastectomy. **Vet. Surg.** ed.37, p.82–86, 2008.

MINTO, B. W.; RODRIGUES, L. C.; STEAGALL, P. V. M.; MONTEIRO, E. R.; BRANDÃO, C. V. S. Assessment of postoperative pain after unilateral mastectomy using two different surgical techniques in dogs. **Acta. Vet. Scand.**, 55:60, 2013

CASSALI, G. D.; DAMASCENO, K. A.; BERTAGNOLLI, A. C.; ESTRELA-LIMA, A.; LAVALLE, G. E.; DI SANTI, G. W.; DE NARDI, A. B.; FERNANDES, C. G.; COGLIATI, B.; SOBRAL, R.; COSTA, F. V. A.; FERREIRA, E.; SALGADO, B.S.; CAMPOS, C. B.; D'ASSIS, M. J. M. H.; SILVA, L. P.; MACHADO, M. C. A.; FIRMO, B.F.; NUNES, F. C.; NAKAGAKI, K.Y. R. Consensus regarding the diagnosis, prognosis and treatment of canine mammary tumors: benign mixed tumors, carcinomas in mixed tumors and carcinosarcomas. **Braz. J. Vet. Pathol.**, ed.10(3), p. 87 – 99, 2017.

LIU, J.; HUANG, L.; WANG, N.; CHEN, P. Indocyanine green detects sentinel lymph nodes in early breast cancer. **J. Internat. Med. Res.** v. 45, ed. 2, p. 514–524, 2017.

MORTON, D. L.; WEN, D. R.; WONG, J. H.; ECONOMOU, J. S.; CAGLE, L. A.; STORM, F. K.; FOSHAG, L. J.; COCHRAN, A. J. Technical details of intraoperative lymphatic mapping for early stage melanoma. **Arch. Surg.** v. 127, 1992.

IIDA, G.; ASANO, K.; SEKI, M.; ISHIGAKI, K.; TESHIMA, K.; YOSHIDA, O.; EDAMURA, K.; KAGAWA, Y. Intraoperative identification of canine hepatocellular carcinoma with indocyanine green fluorescent imaging. **J. Small Anim. Pract.** ed. 54, p. 594-600, 2013.

STRADLING, B.; ARANHA, G.; GABRAM, S. Adverse skin lesions after methylene blue injections for sentinel lymph node localization. **Am. J. Surg.** ed. 184, v. 4, p. 350-352, 2002.

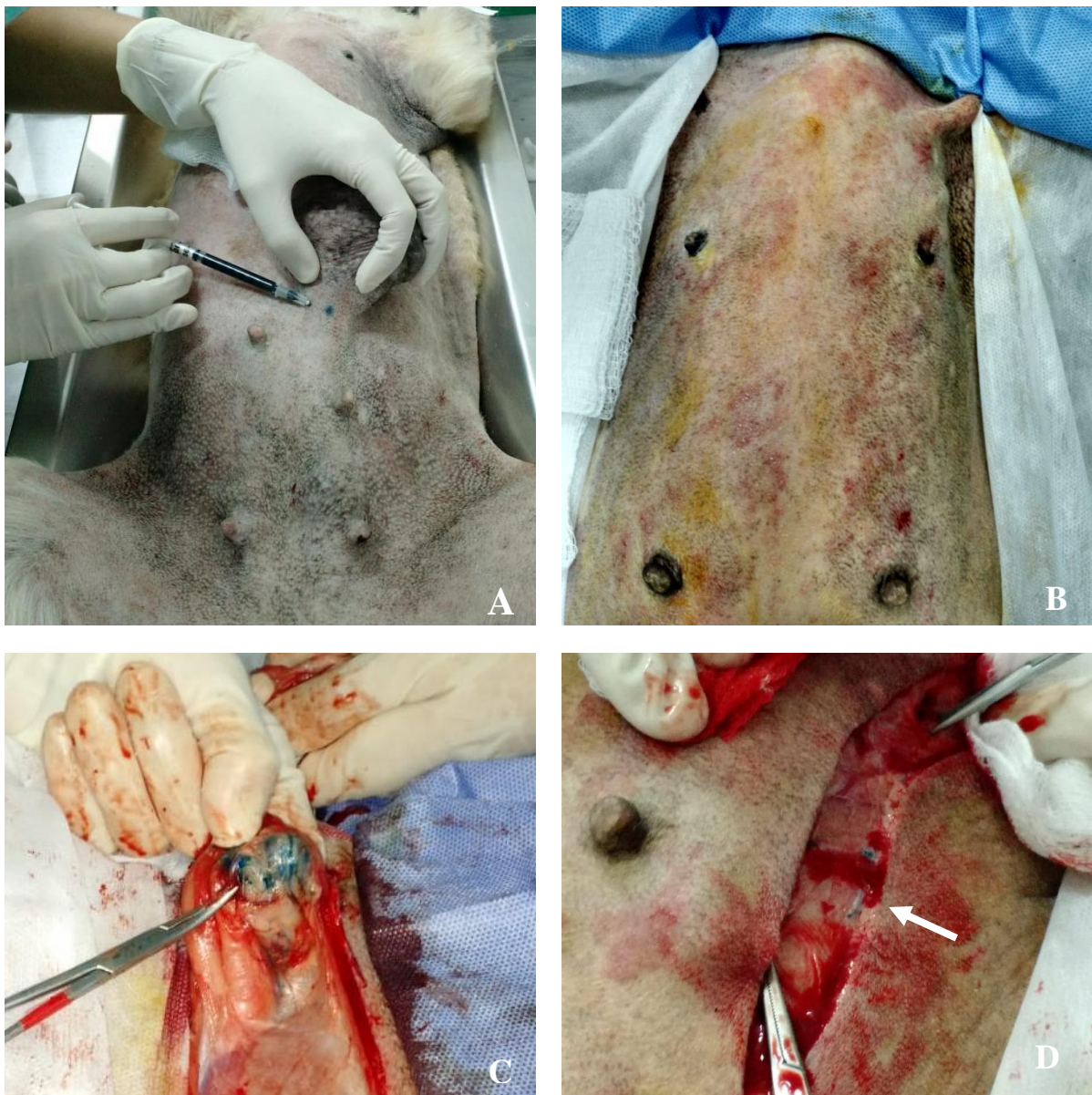


Figura 01: a) Aplicação intradérmica do marcador azul de metileno 1% circundando neoplasia mamária em cadela b) reação de hipersensibilidade após 10 minutos da aplicação do azul de metileno 1% c) linfonodo inguinal corado pelo azul de metileno 1% d) marcação de vasos linfáticos pelo azul de metileno 1% (seta branca).



## CONCLUSÃO

É necessária a realização de mais pesquisas envolvendo um maior número de animais para estabelecer o padrão de tempo de aplicação dos corantes, concentração e dose dos marcadores linfáticos, correlacionando estes dados com o aparecimento de reações de hipersensibilidade. Além disso, é importante estudar a eficácia da marcação linfática em linfonodos altamente metastáticos, já que observa-se no presente estudo uma possível interferência na eficácia da marcação linfática neste tipo de linfonodo.

A linha de pesquisa referente à abordagem cirúrgica das neoplasias mamárias segue em contínua evolução rumo ao desenvolvimento de uma técnica padrão-ouro que considere tantos os princípios oncológicos quanto o bem estar e aumento da sobrevida do paciente. Através do presente estudo sugere-se que a oclusão prévia dos troncos epigástricos e a dissecação fina devem ser consideradas nas mastectomias totais unilaterais.